



## St Olavs Hospital

S.Fasting april-07

1

## Trappetrinn for smertebehandling

**Avansert regionalanestesi**

Opioider

NSAID

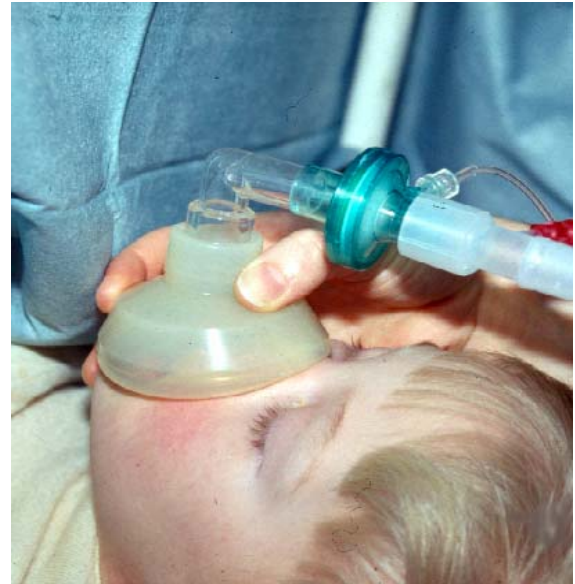**Enkel regionalanestesi**

Paracetamol

## For og imot regional anestesi:

### For:

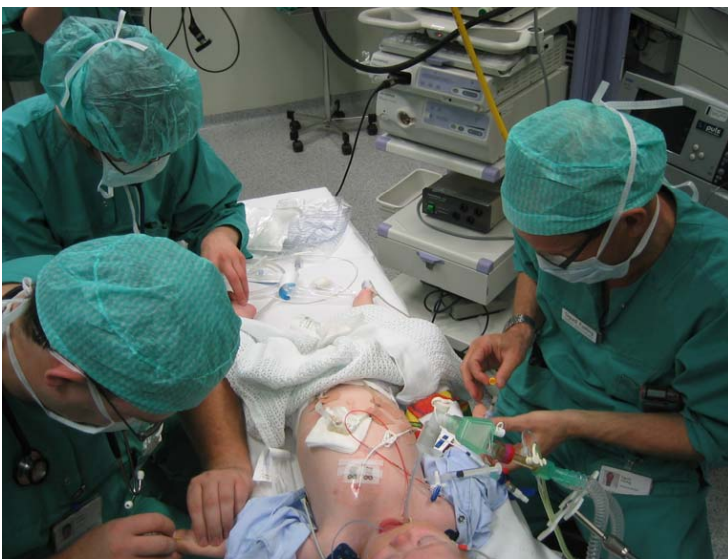- BEST smertelindring
- Lett narkose
- Enkel oppvåkning
- Ikke opioid bivirkninger
- Enklere postop forløp
- 'Bro' til adekvat effekt av Paracet / NSAID



S.Fasting April 2007

3

## For og imot regional anestesi:



### Mot:

- Nevrologiske komplikasjoner
- Toksiske komplikasjoner
- Infeksjon
- Tar tid..

S.Fasting April 2007

4

## Aktuelle teknikker: ( < 12 år, 2006)

### ■ Enkel regionalanestesi

- Caudal epidural (290)
- Penisblokk (45)
- Ilioinguinalblokade (125)
- Aksillær pleksus (17)

### ■ Avansert regionalanestesi

- Thoracal epidural (28)
- Lumbal epidural (45)

## Farmakologi lokalanestetika

- Økt distribusjonsvolum < 6 mnd
- Redusert metabolisme < 6 mnd
- Redusert proteinbinding < 6 mnd

### **Maksimaldoser:**

- Bupivacain 2-3 mg/kg m/u adrenalin
- Levobupivacain 2-3 mg/kg m/u adrenalin
- Ropivacain 2 mg/kg

- Ved infusjon : 0,4-0,5 mg/kg/time
- Halve doser til barn < 6 mnd

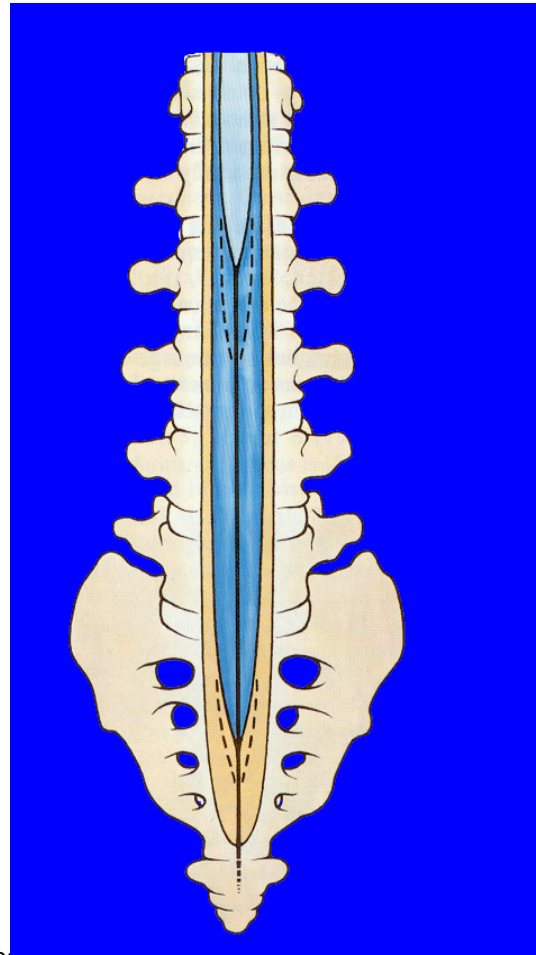
# Medulla Spinalkanal

## Medulla

- L3 Nyfødt
- L1 > 1 år

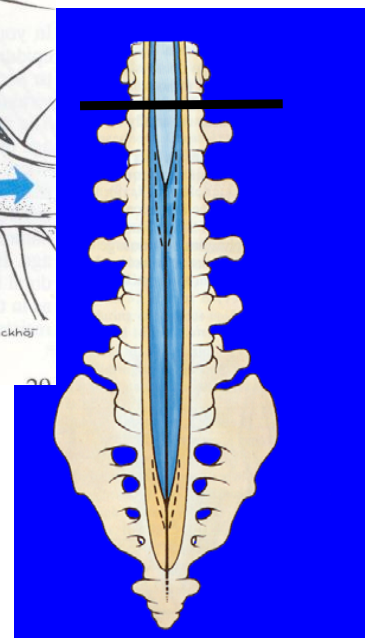
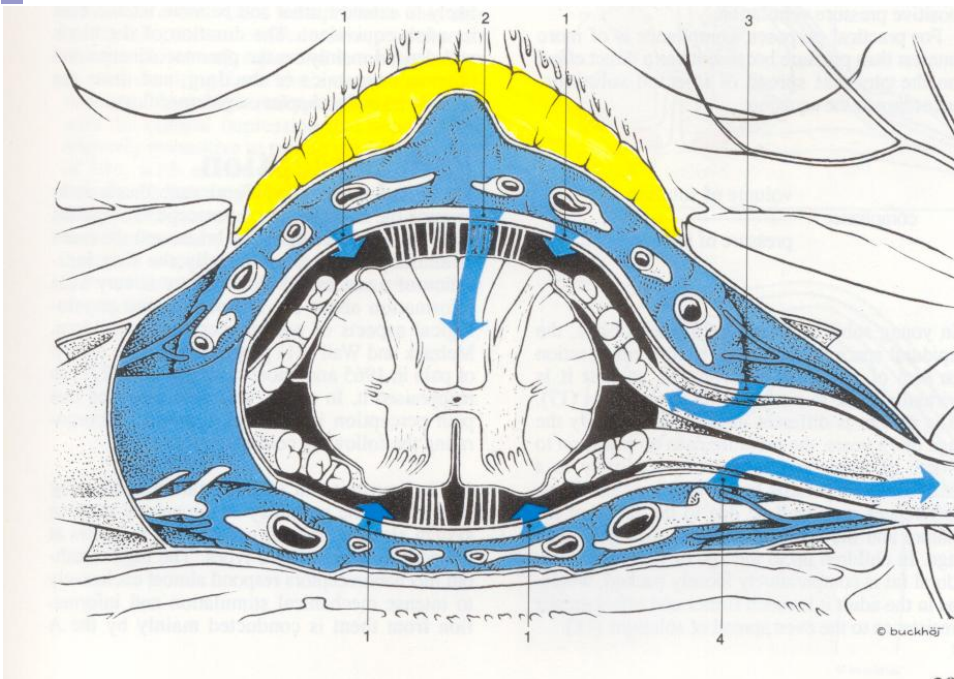
## Spinalkanal

- S3 Nyfødt
- S1 > 1 år



S.Fasting April 2007

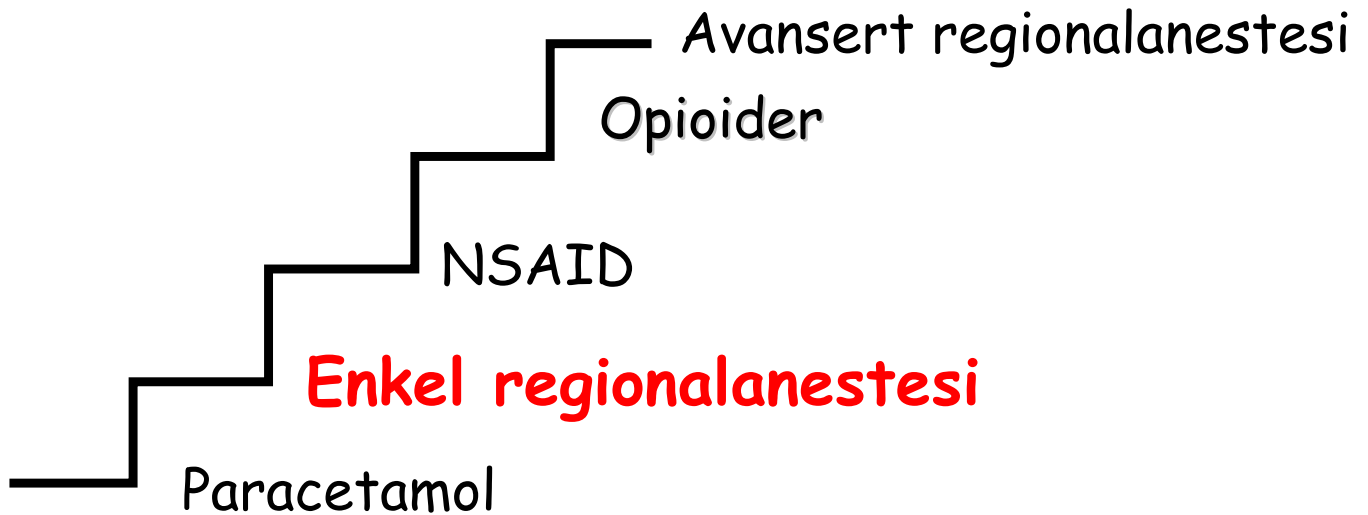
7



S.Fasting April 2007

8

# Trappetrinn for smertebehandling

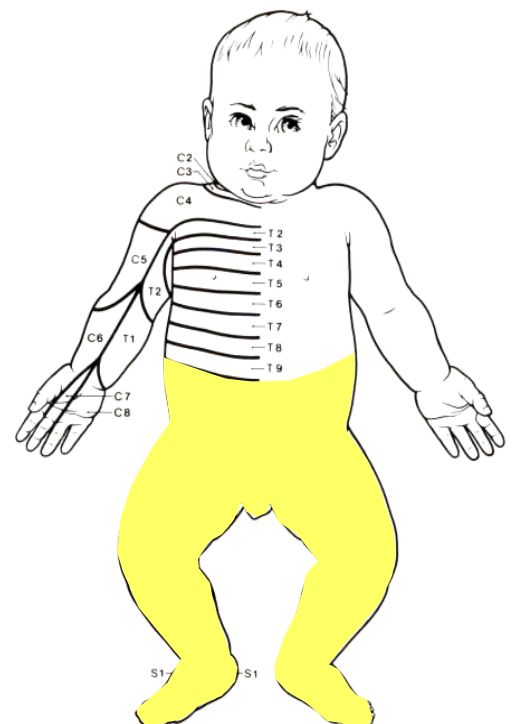


S.Fasting April 2007

9

## Caudal Epidural

- 'All' kirurgi nedenfor Th<sub>10</sub>
  - abdomen
  - lysker
  - analregionen
  - underekstremiteter
  - bekken

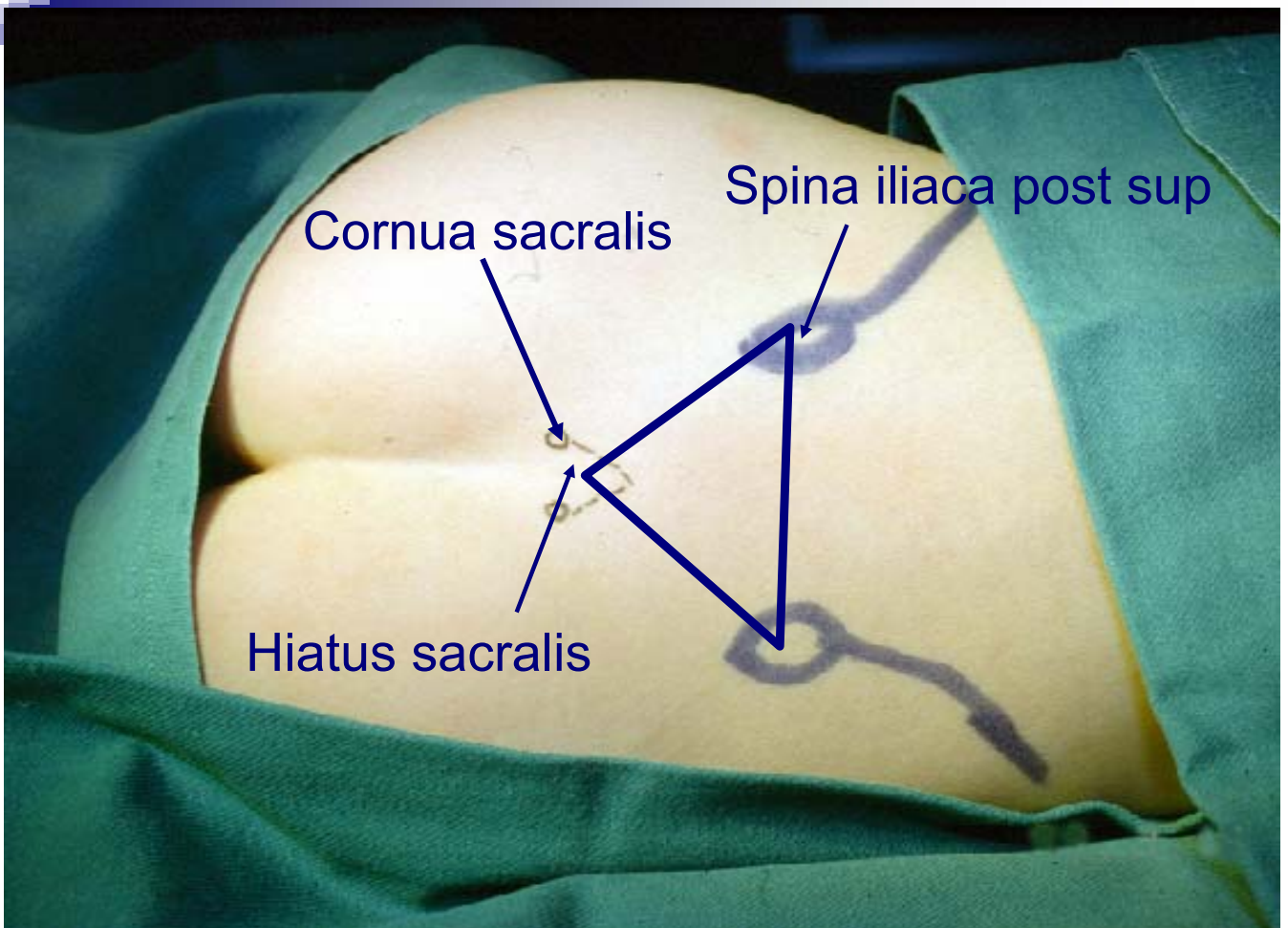
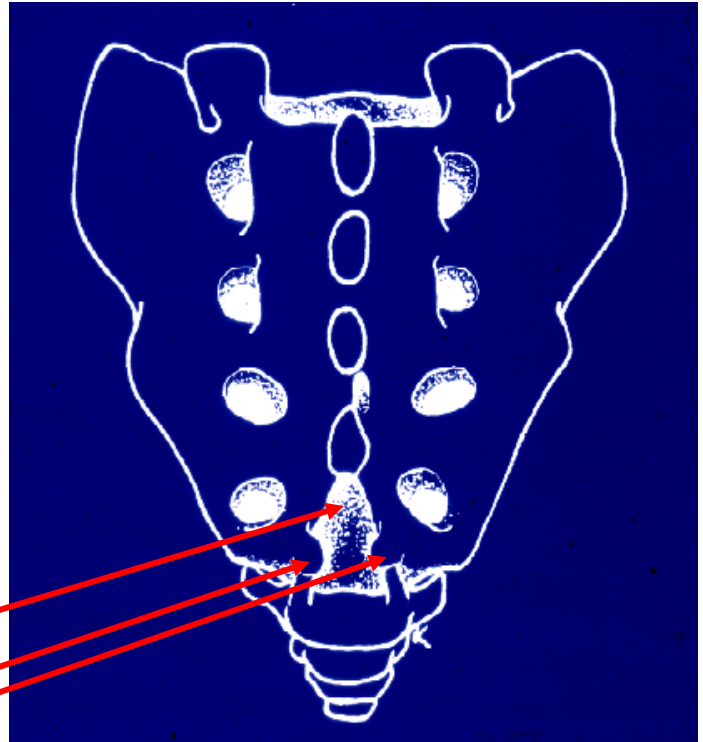


S.Fasting April 2007

10

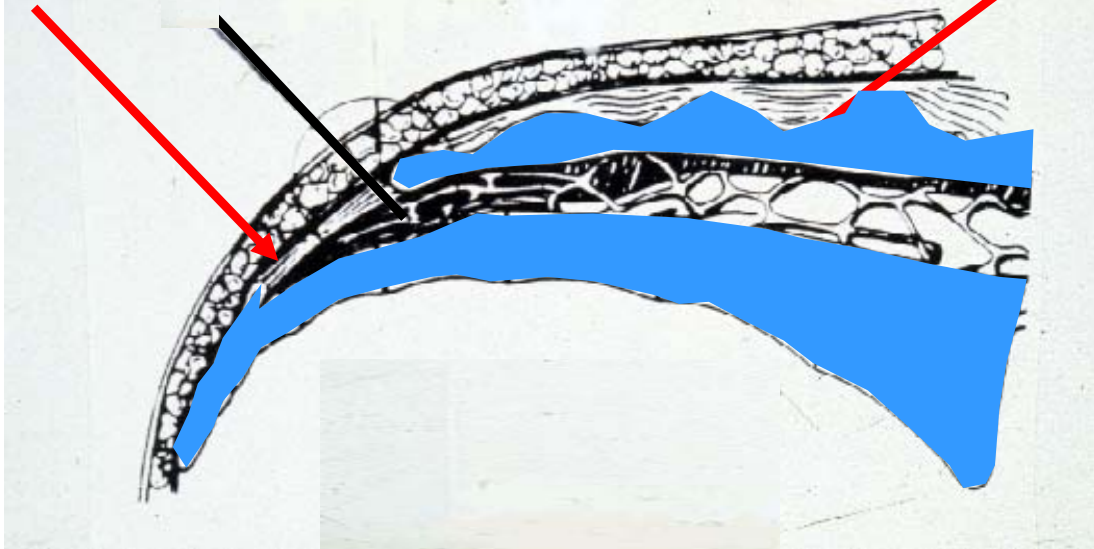
# Os sacrum - anatomi..

- Hiatus sacralis
- Cornua



**Lig. sacrococcygeale.**

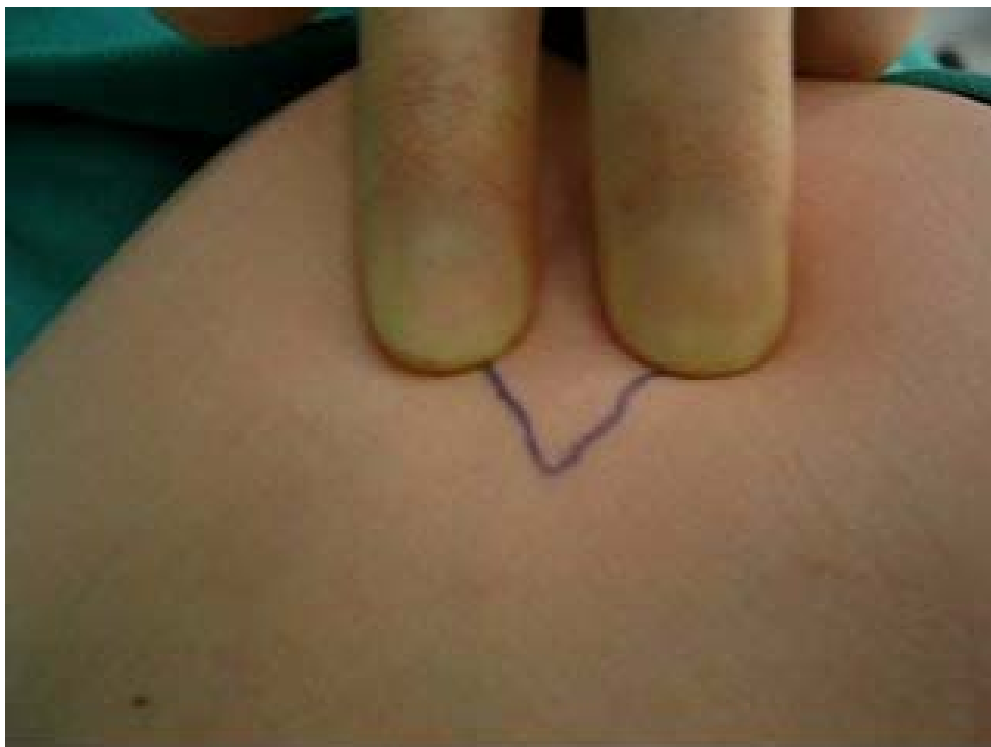**Lig. flavum**



S.Fasting April 2007

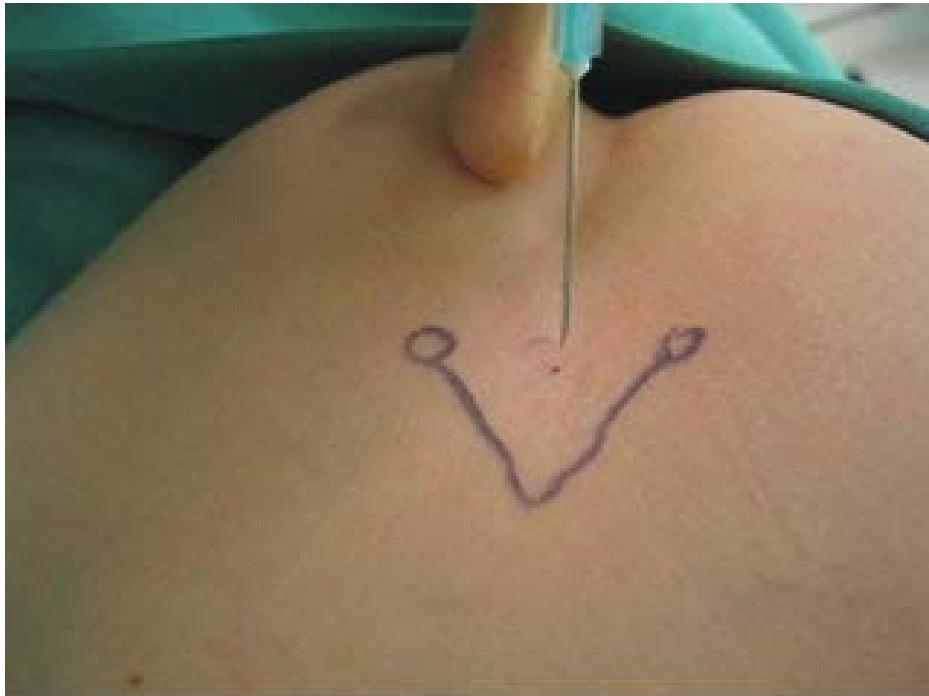13

- Palpér ut cornua sacralia
- Palpér ut hiatus sacralis



14

- Stikk 'kranialt' i hiatus sacralis
- Stikk ca 90 ° på huden
- Kjenn penetrasjon av lig.sacrococcygeale



15

## Teknikk - caudal :

- Palpér ut cornua sacralia
- Palpér ut hiatus sacralis
- Stikk 'kranialt' i hiatus sacralis
- Stikk ca 90 ° på huden
- **Kjenn penetrasjon av lig.sacrococcygeale**



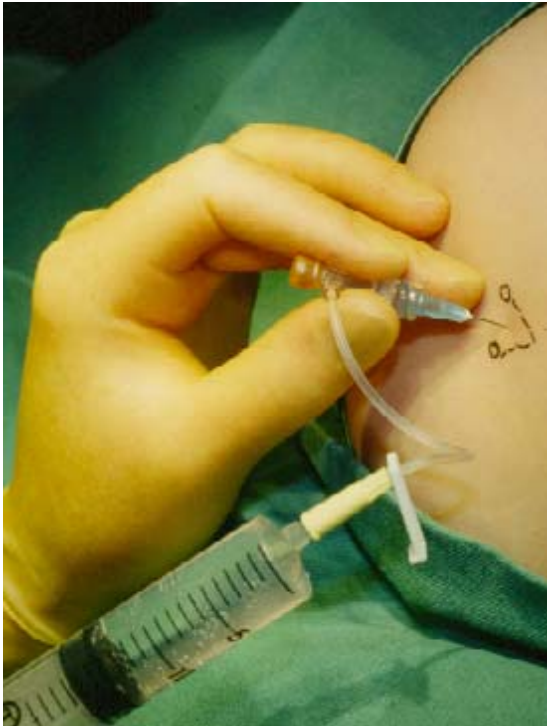## Dosering :

- Sacrale segmenter 0,5 ml /kg
- Lumbale segmenter 1,0 ml/kg
- Nedre thoracale segmenter 1,2 ml/kg
  
- Levo- /bupivacain 2 mg/ml til barn > 4 år
- Levo- /bupivacain 1,7 mg/ml til barn < 4 år
- Ropivacain 2 mg/ml
  
- Levo- /bupivacain > 2,5 mg/ml gir motorisk blokk

## Tilsetninger

- Morfin 30 ug/kg – god analgesi – mye bivirkn.
  
- Adrenalin 5 ug/ml - mulig effekt
- Clonidin 2 ug/kg - dobler virketiden
- Ketamin 0,5 mg/kg - firedobler virketiden

# Komplikasjoner

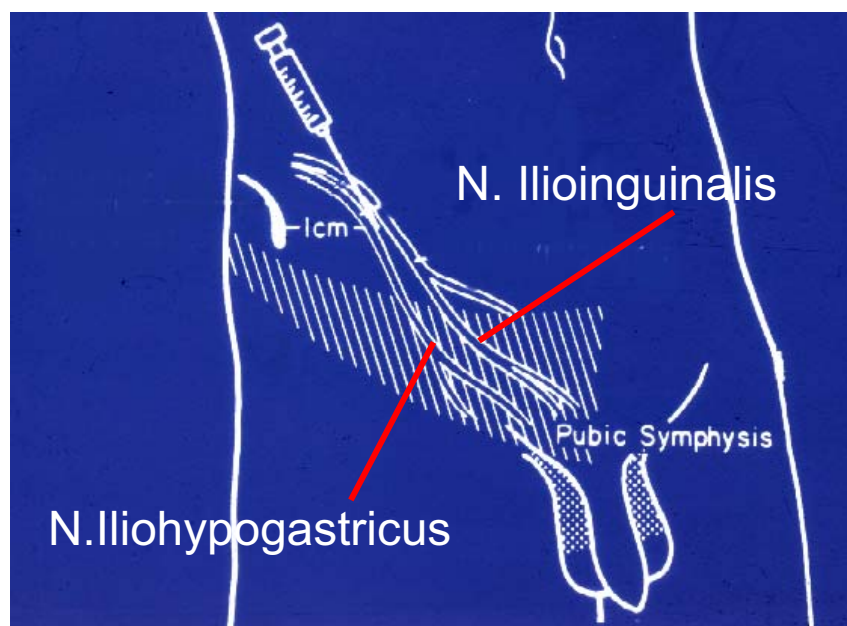


- Motorisk blokade
- Urinretensjon
- Rectumpunksjon
- Total spinal
- Intravasal injeksjon
- Intraossøs injeksjon

S.Fasting April 2007

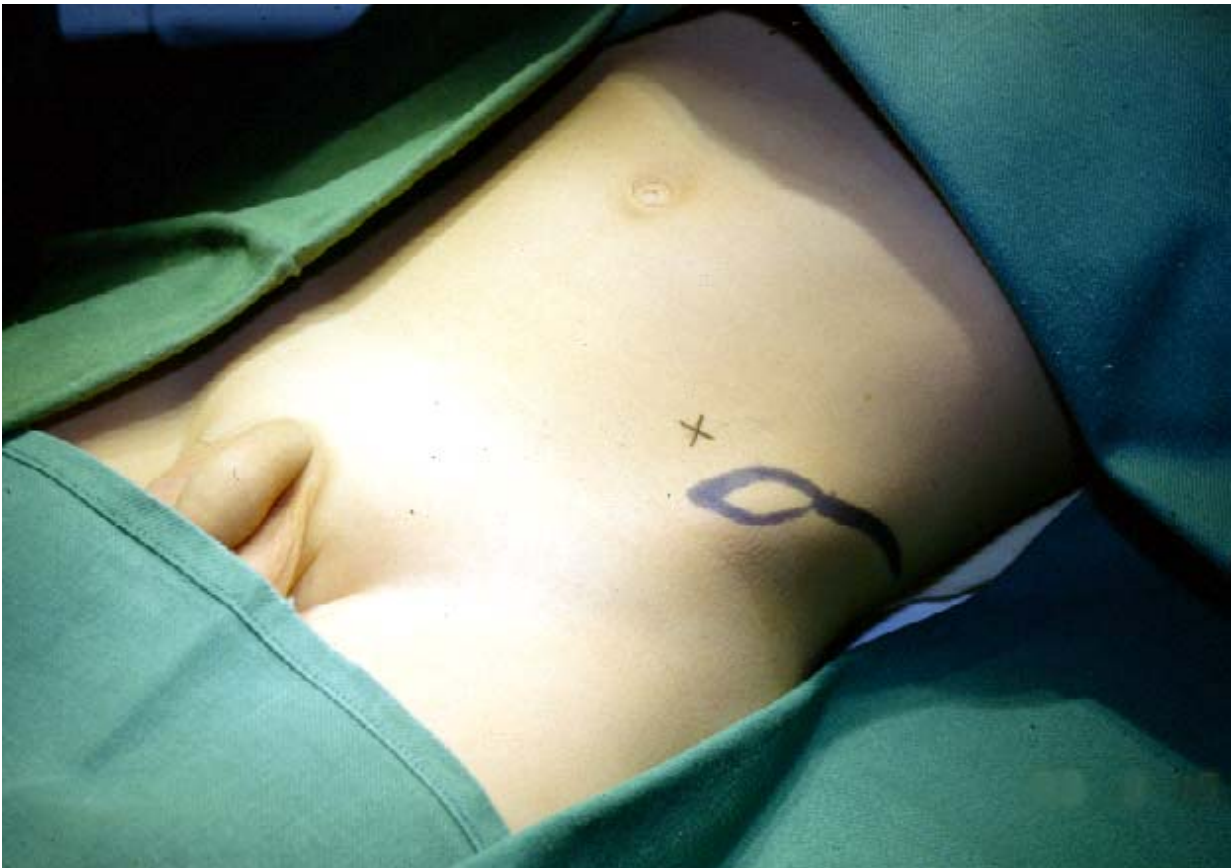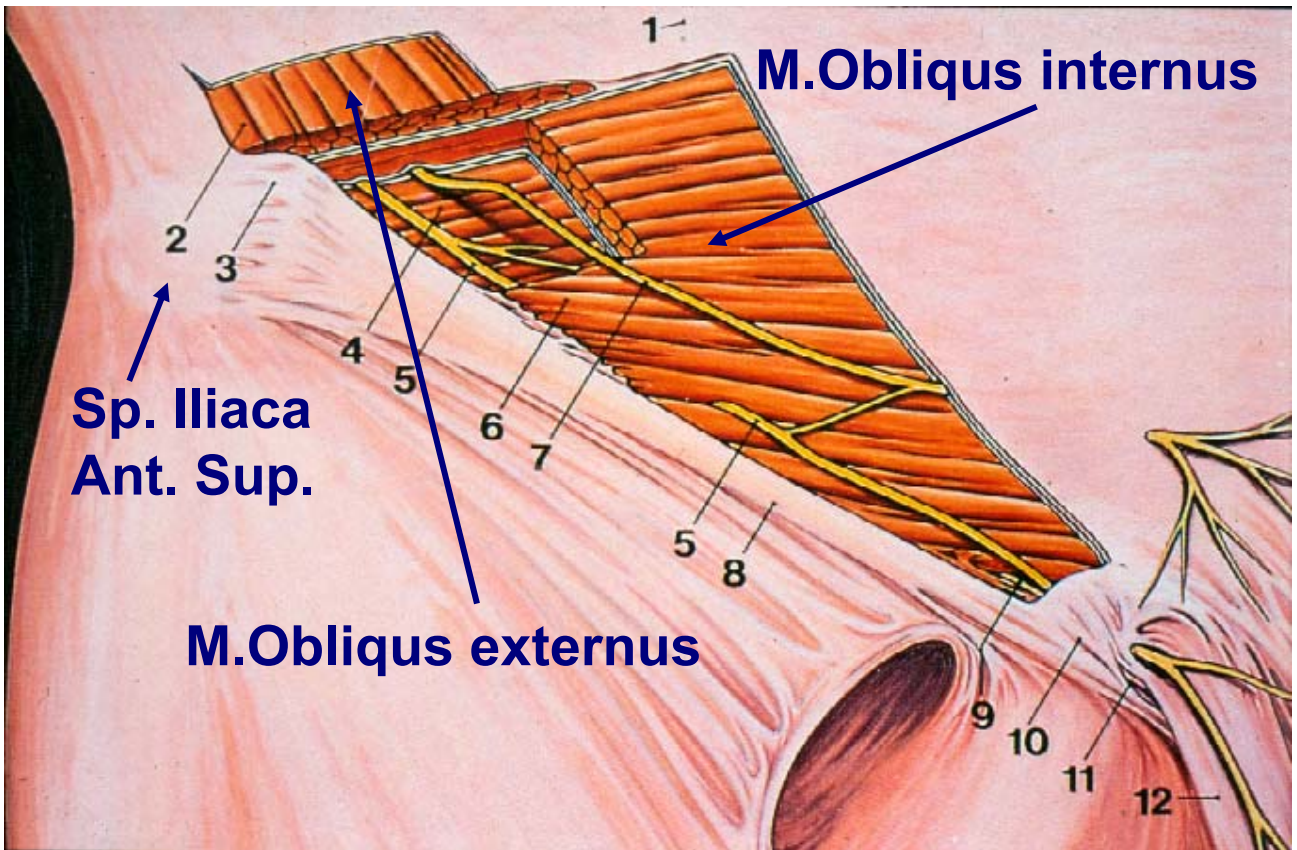
19

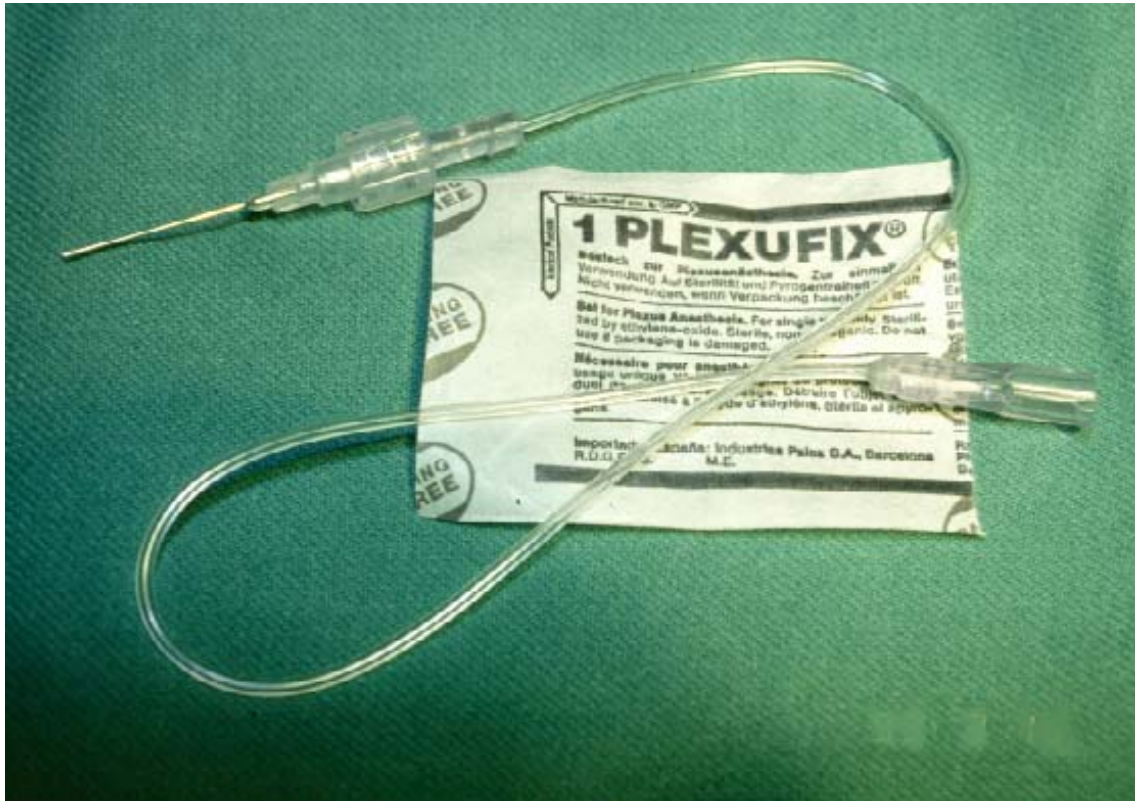
# Ilioinguinalblokade



S.Fasting April 2007

20

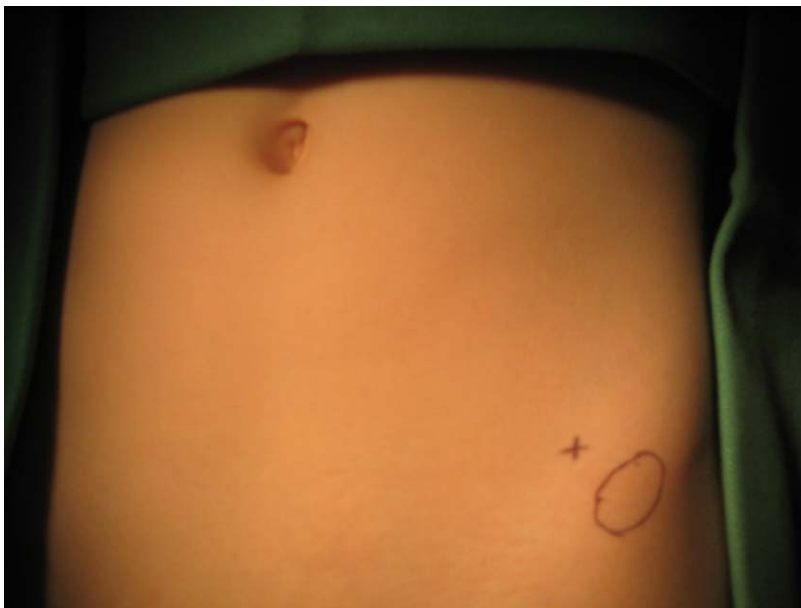



S.Fasting April 2007

23

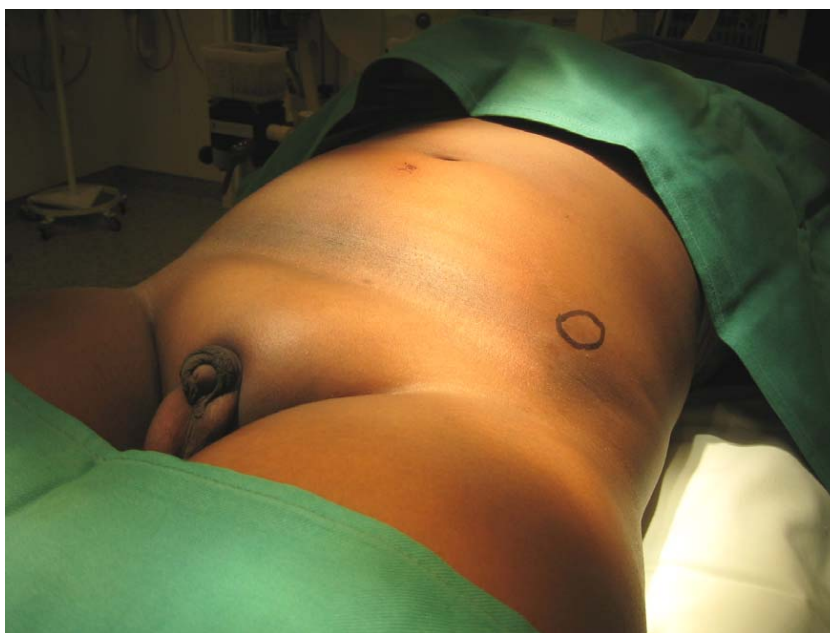## Ilioinguinalblokk - teknikk



1 cm fra spina iliaca anterior superior  
mot umbilicus

24

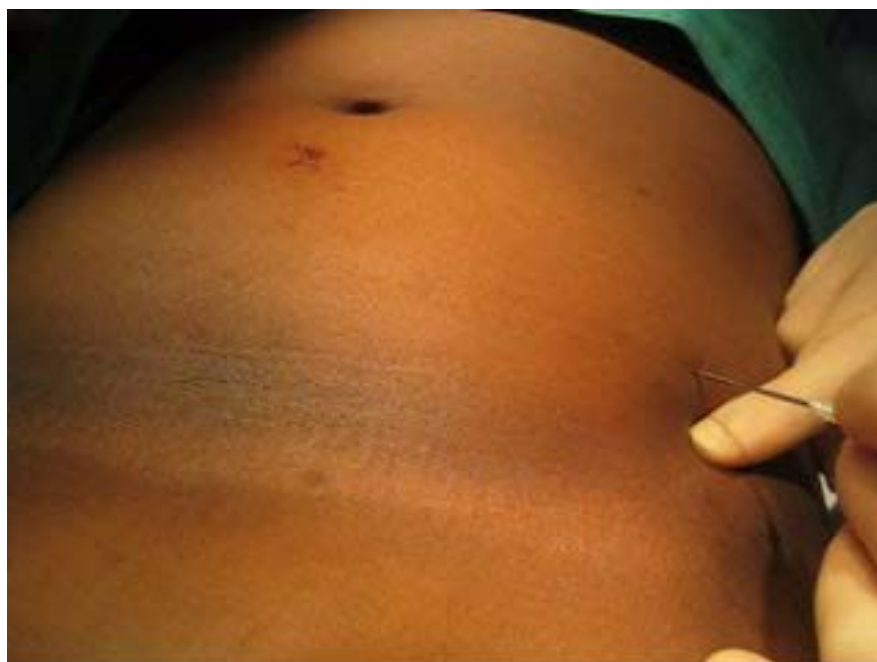## Ilioinguinalblokk - teknikk



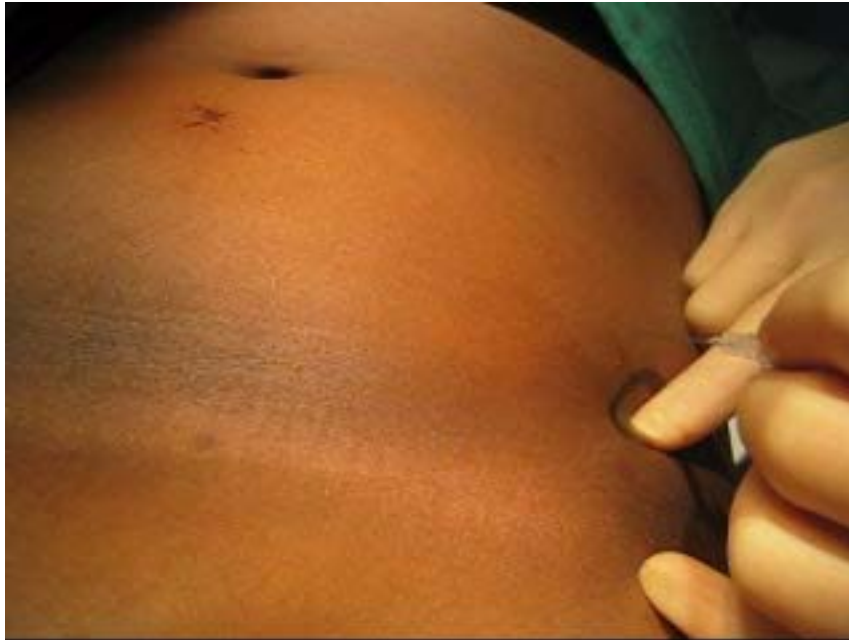1 cm fra spina iliaca anterior superior  
mot umbilicus

25

'Forstikk' gjennom huden med opptrekkspiss



'Plexufix' (45°) nål  
Tydelig 'klikk' fra aponeurosen



S.Fasting April 2007

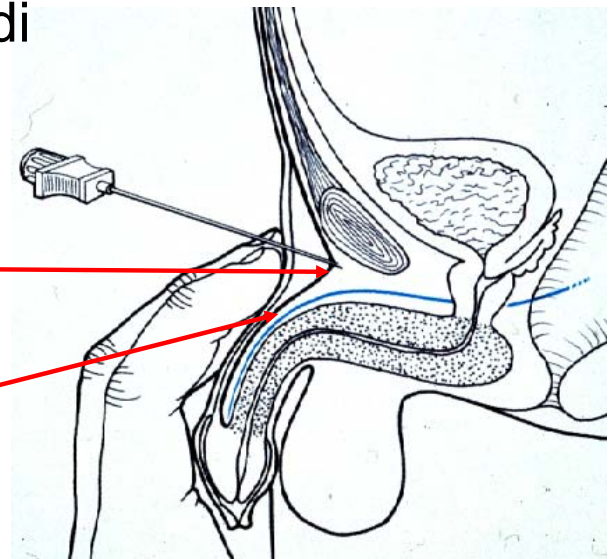
27

## Penisblokade

- Indikasjon: Peniskirurgi
- Bruk caudal ved hypospadi

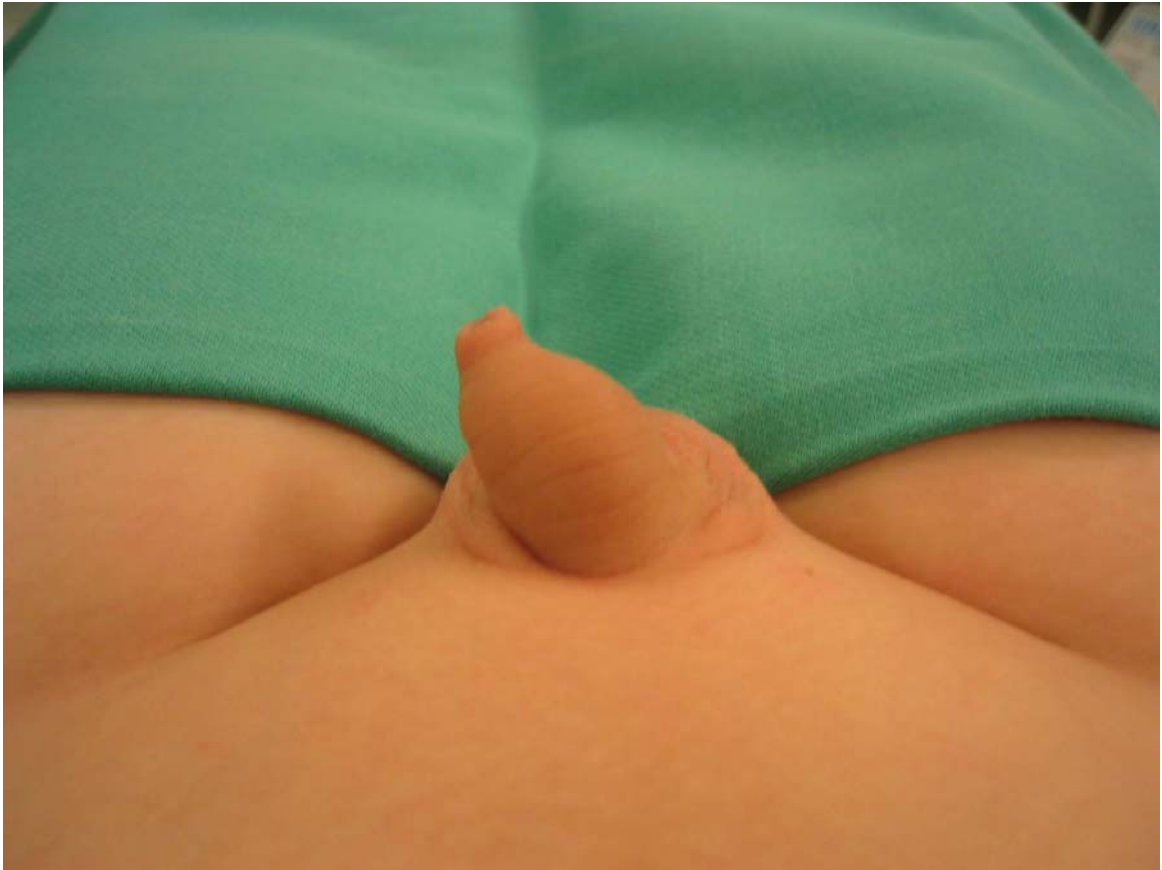**Bucks fascie**

**Nervus  
Dorsalis Penis**



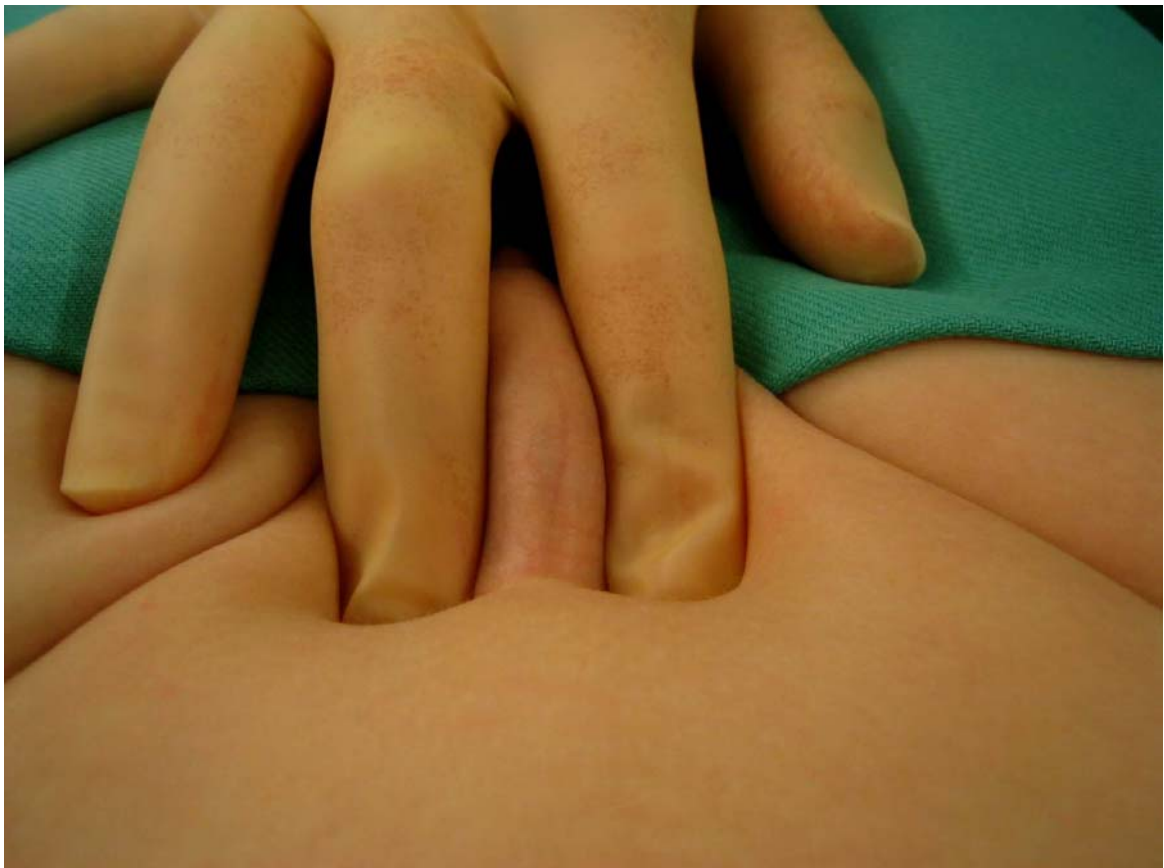S.Fasting April 2007

28



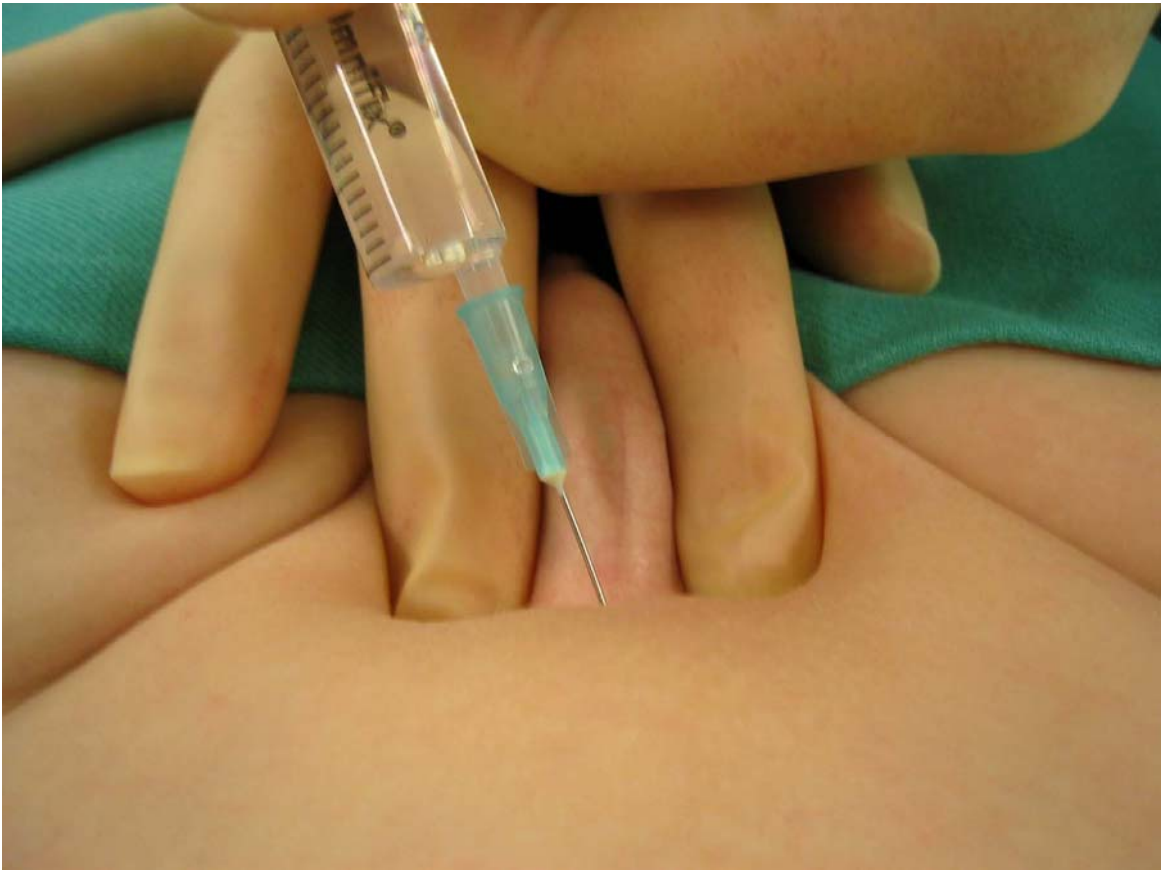S.Fasting April 2007

29



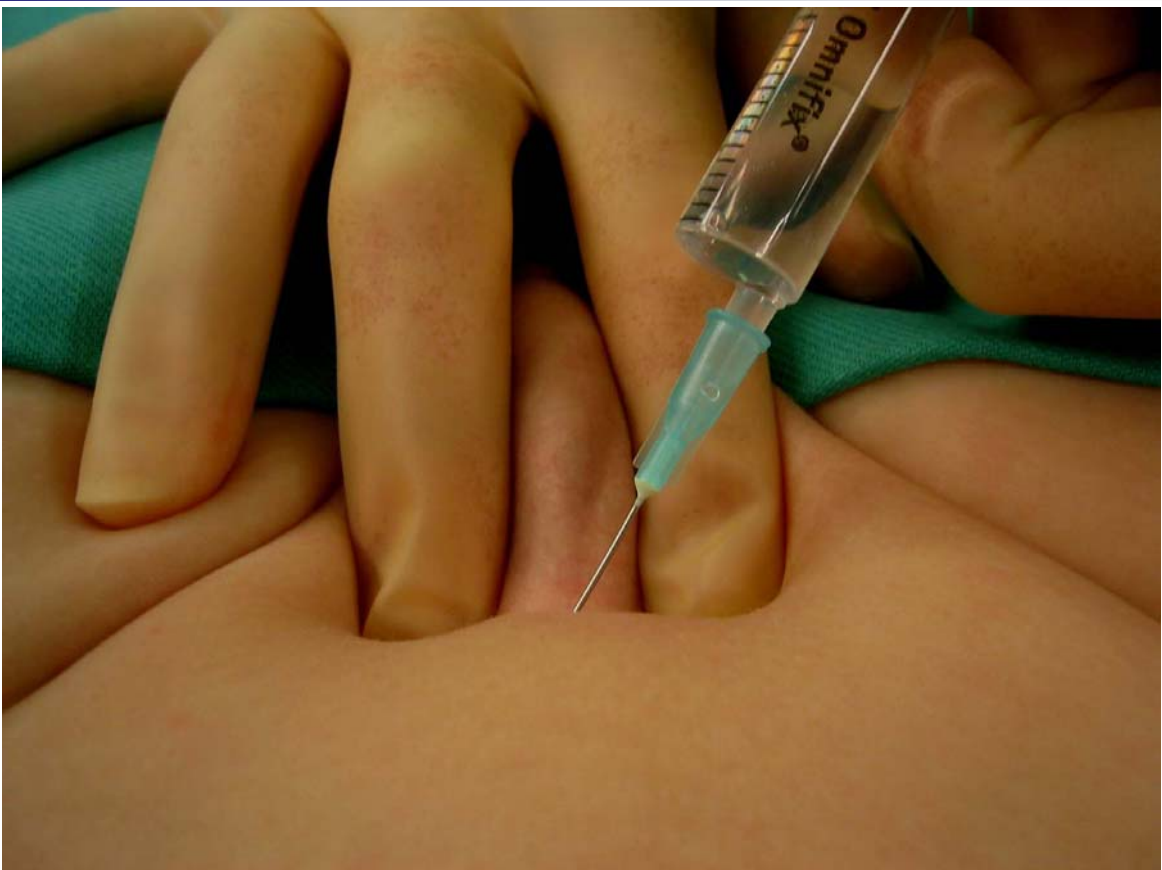S.Fasting April 2007

30



S.Fasting April 2007

31



S.Fasting April 2007

32



## Penisblokk - teknikk

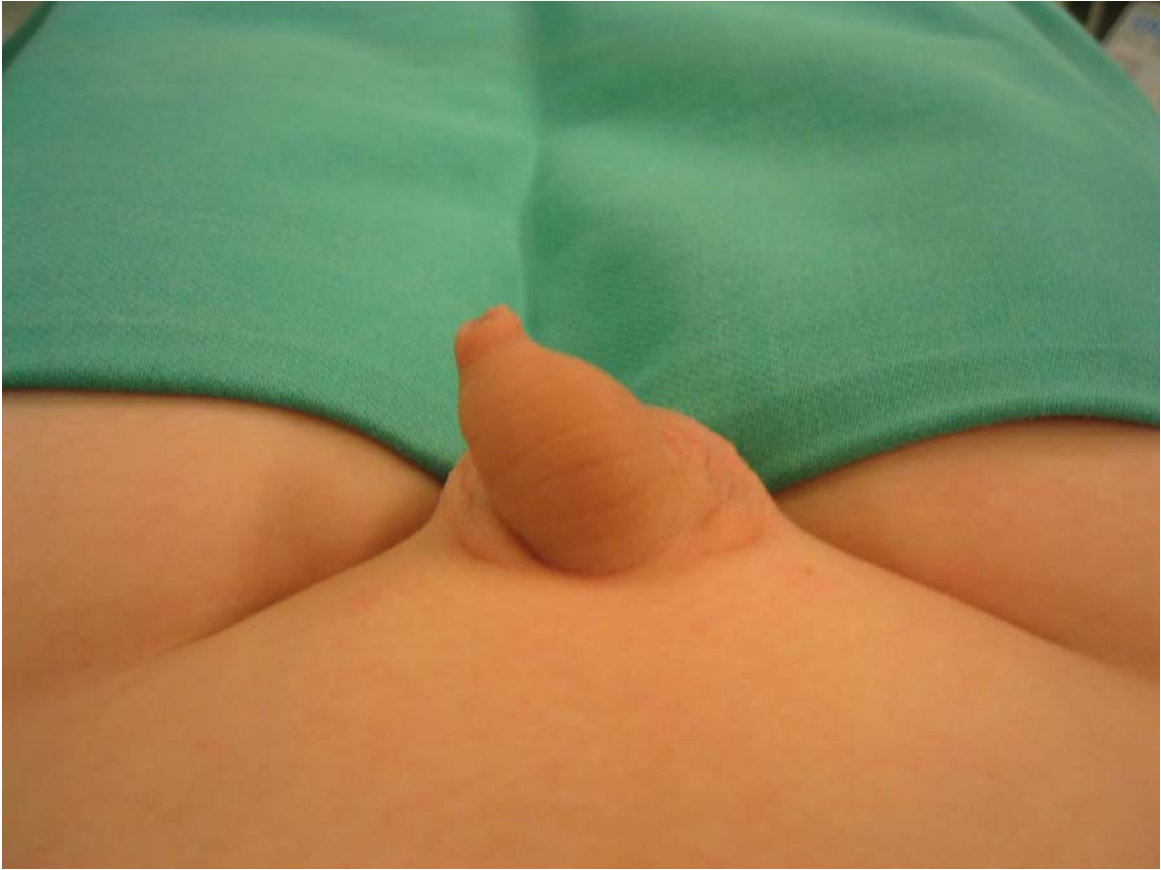- Penis mellom 2 & 3 finger
- Sett Buck's fascie på strekk
  
- Stikk 'kl 11 og kl 13'
- Benkontakt mot nedre symfyserand
- 'Vandrer av' nedre symfyserand
- Gjennom Buck's fascie
  
- Levo- /bupivacain 5 mg/ml 1-3ml
- **UTEN ADRENALIN**

S.Fasting April 2007

33

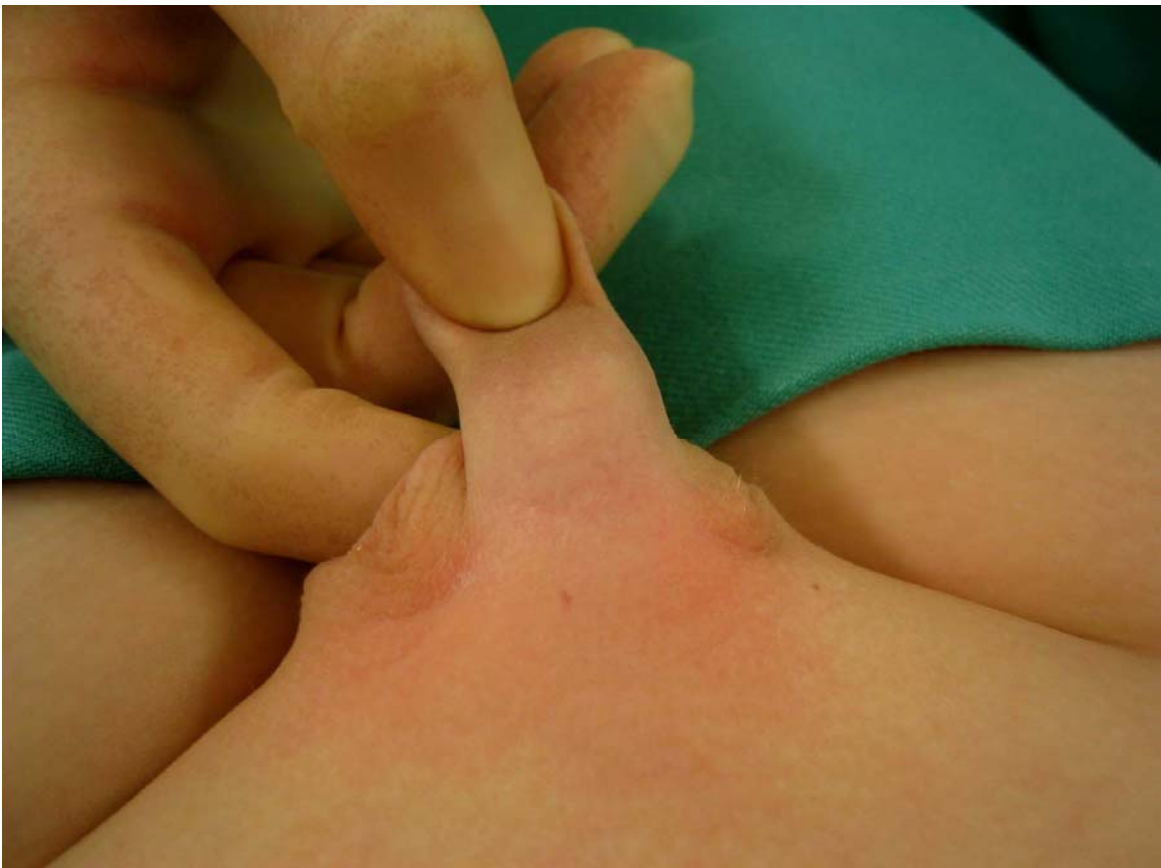## Penisblokk - alternativ:

- 'Ringblokk'
- 'Kvaddel' på dorsal og volarsiden
- Settes subcutant, ca 1 ml på hver side, inne ved penisroten
- Velegnet ved fimose/omskjæring
  
- Levo- /bupivacain 5 mg/ml 1-2 ml



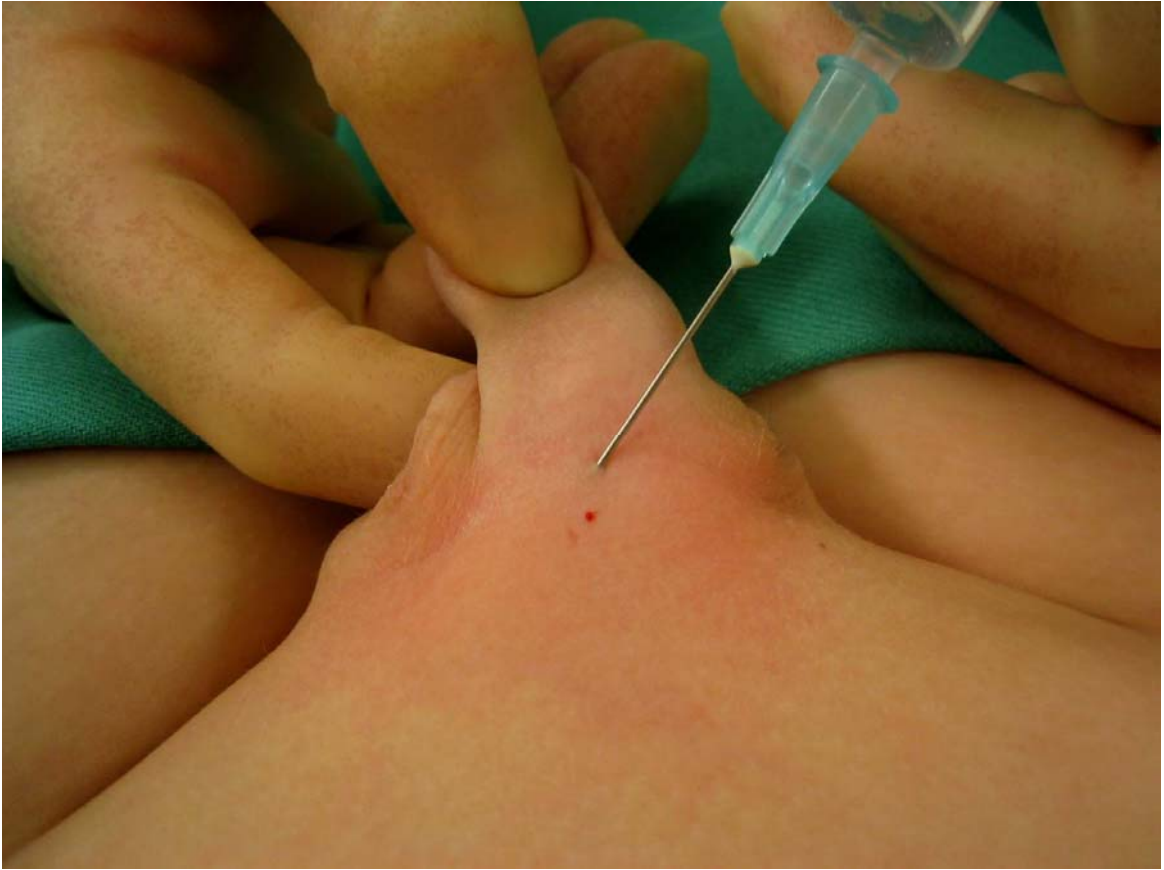
S.Fasting April 2007

35



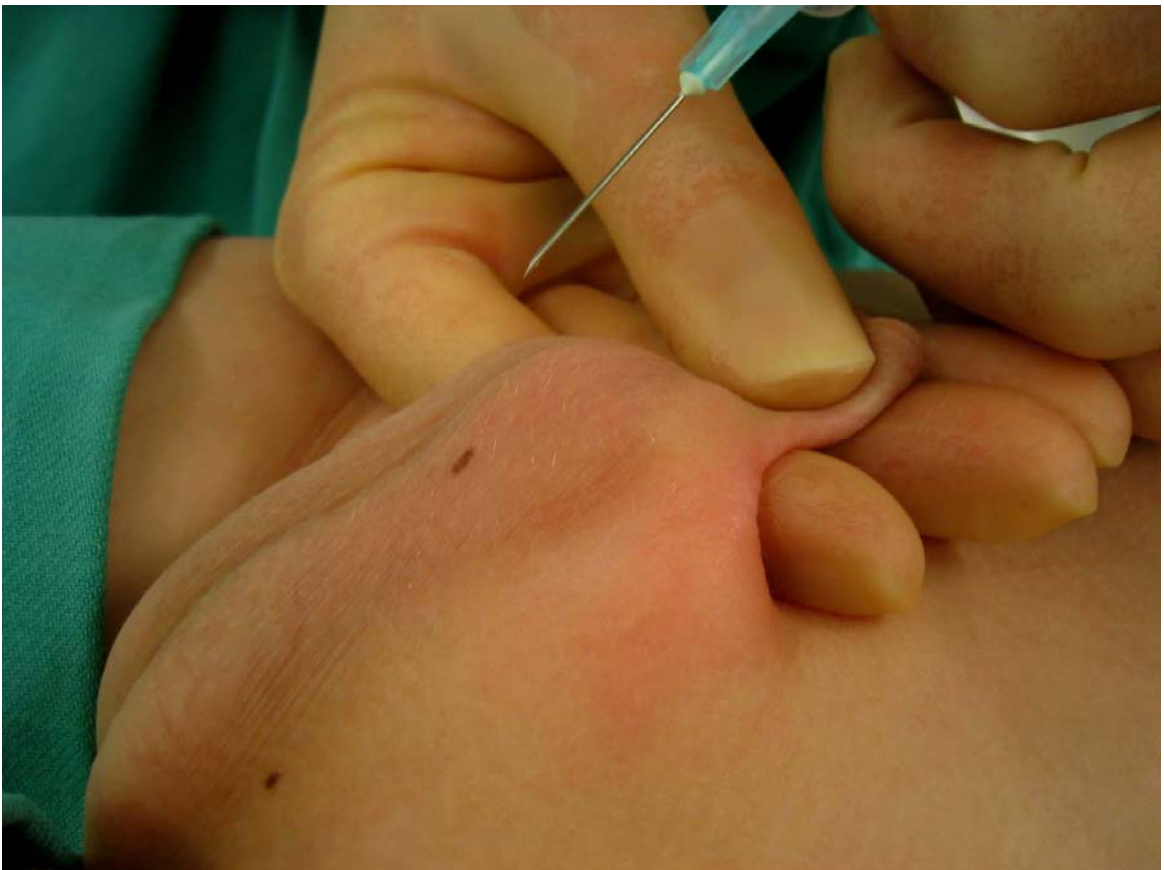S.Fasting April 2007

36



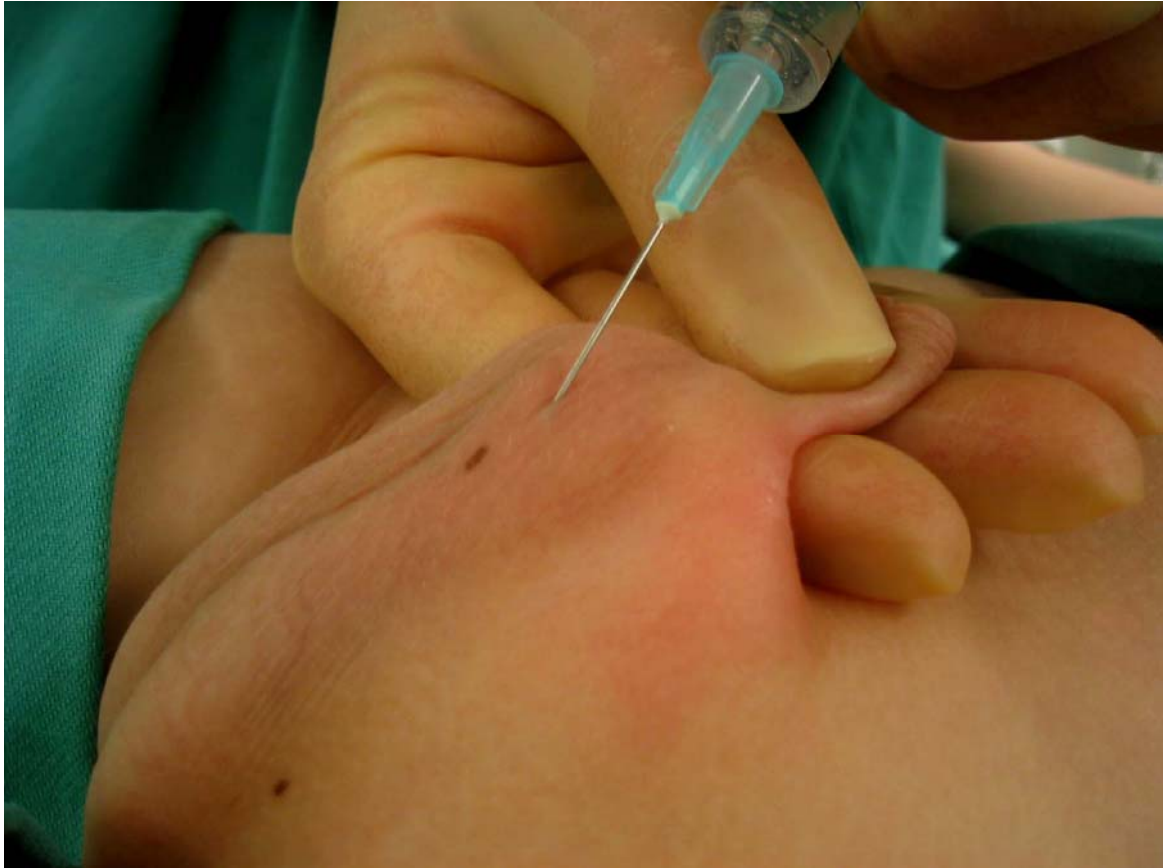S.Fasting April 2007

37



S.Fasting April 2007

38

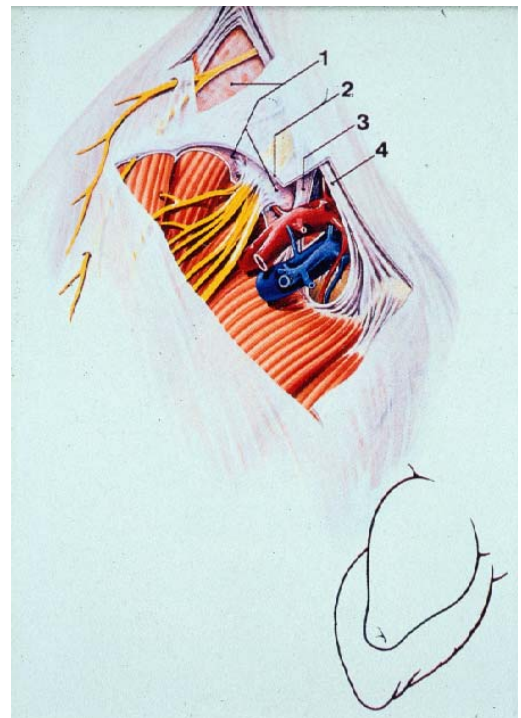


S.Fasting April 2007

39

## Femoralisblokk

- Enkelt og effektivt ved **femurfracturer**
- Ca 1 cm lateralt for arterien
- Litt 'dypere' enn arterien



- Levo- /bupivacain 2,5 - 5,0 mg/ml, 0,3 ml/kg

S.Fasting April 2007

40

## Aksillær plexus:

- Enkelt og effektivt på barn i narkose
- Stikk etter arterien, parallelt med denne
- Cranialt for arterien
- Ofte tydelig 'klikk' med butt nål
- Levo- /bupivacain 2,5 mg/ml, 0,25 ml/kg

## Sårinfiltrasjon:

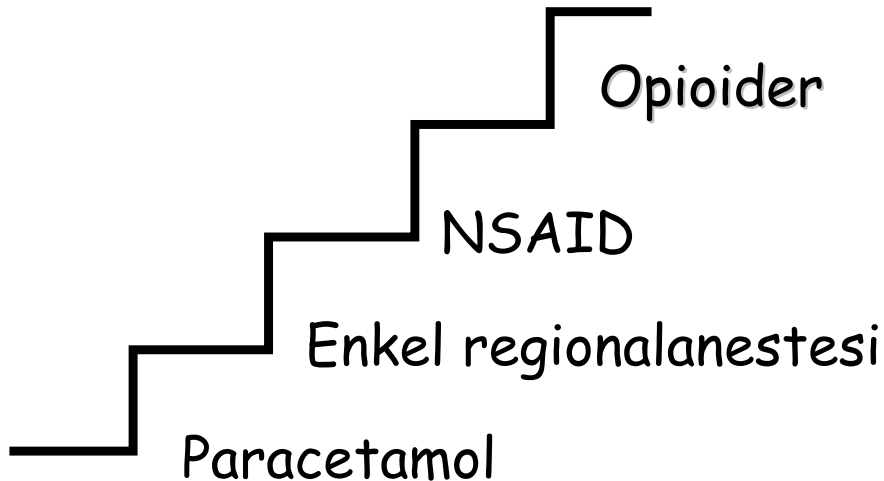
- Enkelt og effektivt i mange tilfeller

Ulemper:

- Settes etter kirurgi
- Ikke alltid teknisk enkelt

# Trappetrinn for smertebehandling

## Avansert regionalanestesi



S.Fasting April 2007

43

## Lumbal epidural

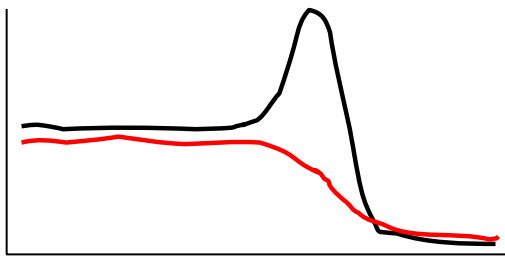
- Større kirurgi under Th 12  
- osteotomier på CP barn
- Utvidet postoperativ smertebehandling
- Observasjonsskjema må brukes, som hos voksne epiduralpasienter

S.Fasting April 2007

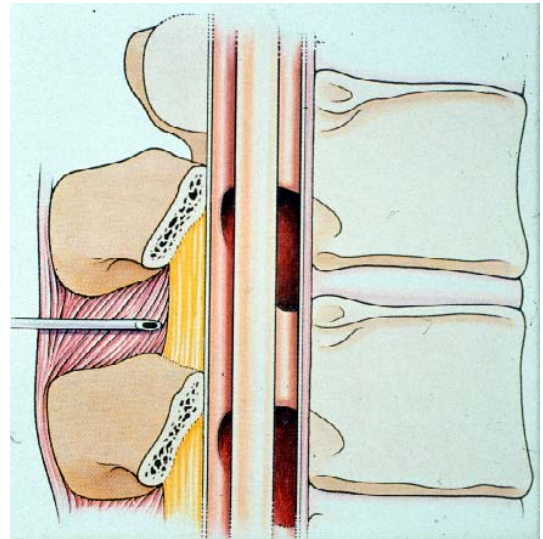
44

## Teknikk epidural

'motstand'



Avstand fra huden

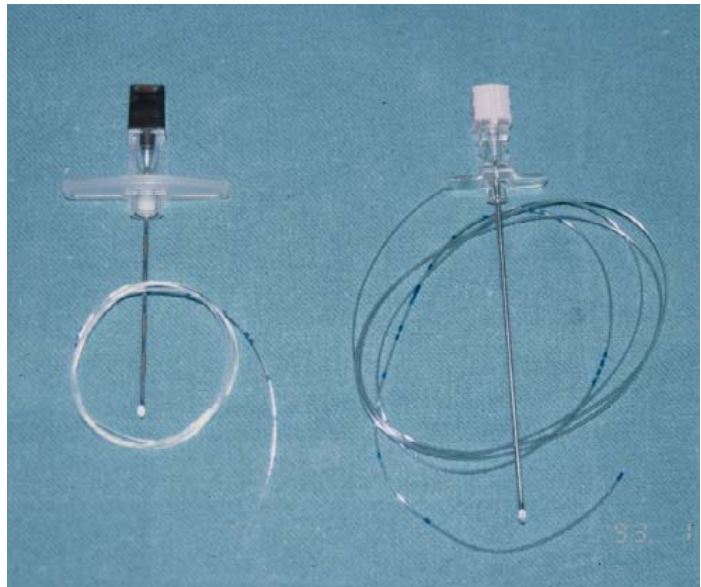

- Prinsipielt som hos voksne
- Men ofte vanskelig å kjenne lig.flavum
- Stikk lavere enn L3
- Hud til Epiduralrom :  $(2 \times \text{alder}) + 10 \text{ mm}$

S.Fasting April 2007

45

## Egne epiduralsett

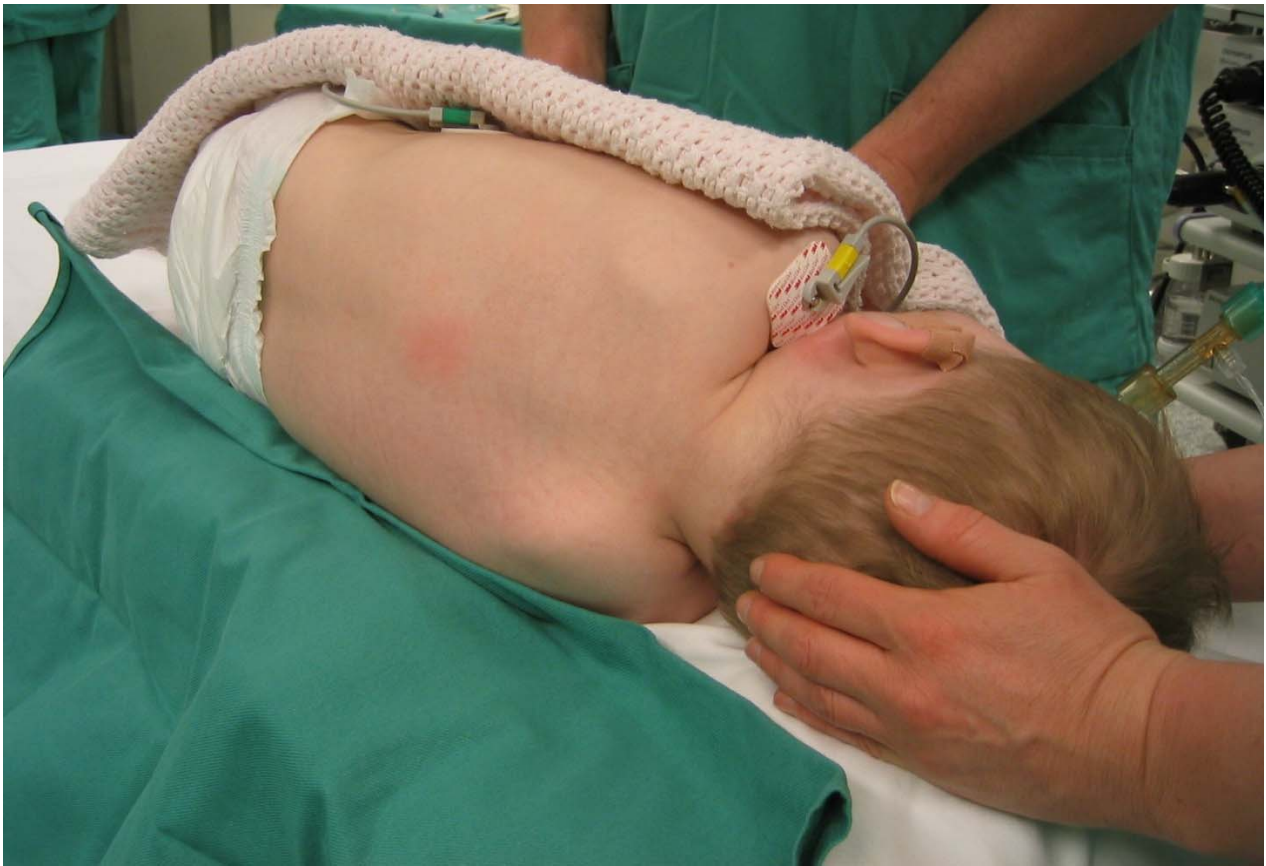

Postoperativ epidural til barn :

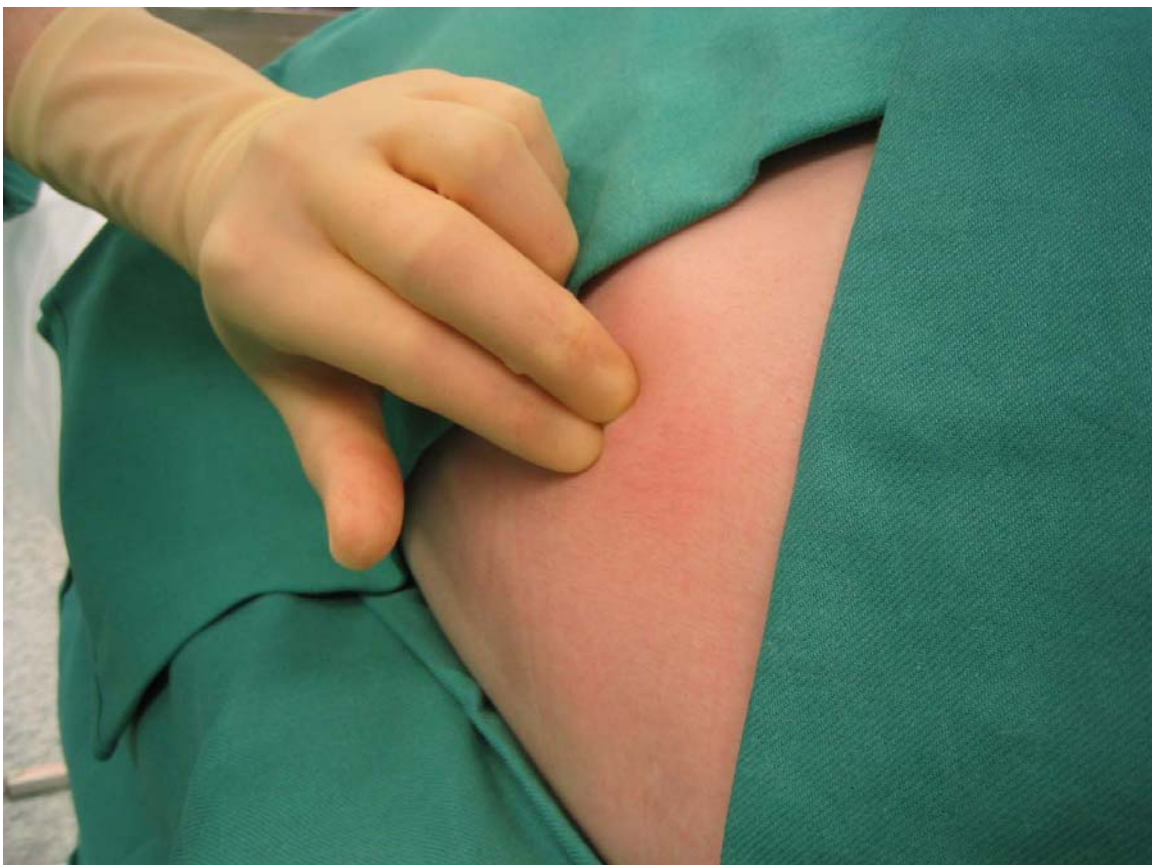
- Krever erfaring og engasjement
- Smådoser opiat/sedativa ofte nødvendig

S.Fasting April 2007

46

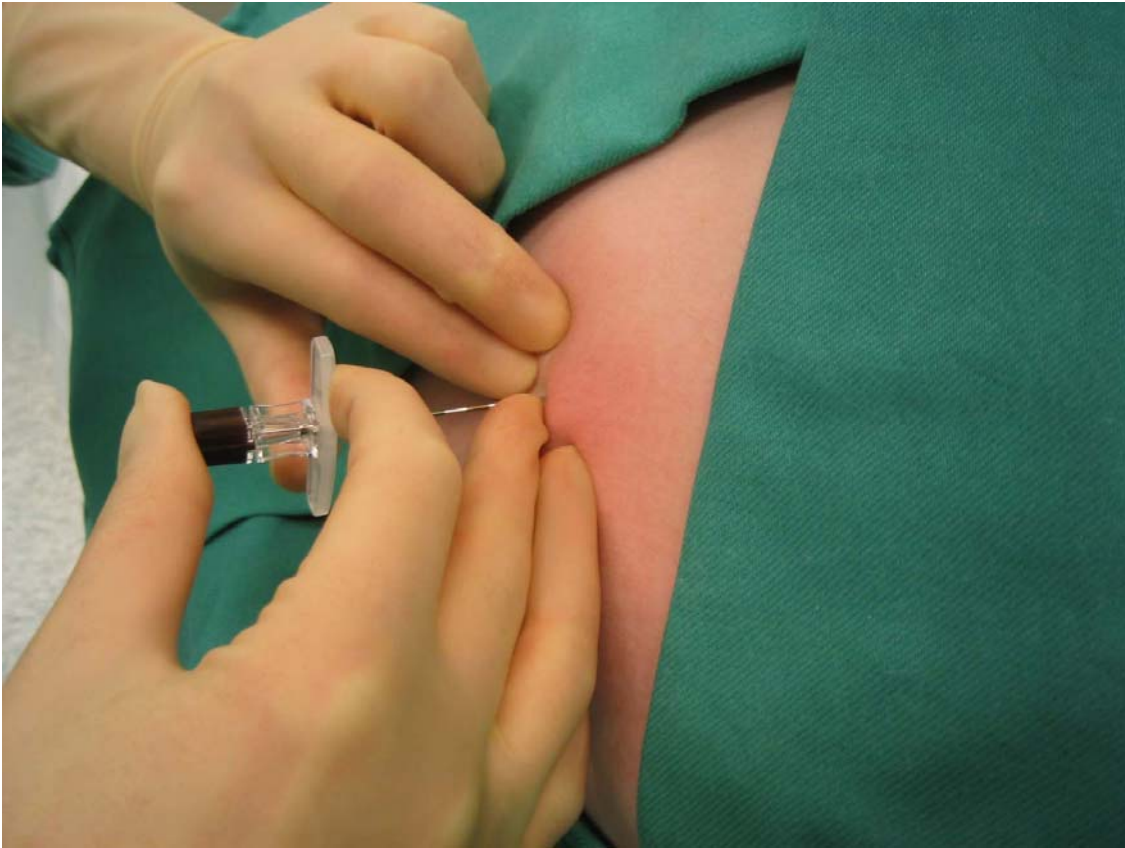

S.Fasting April 2007

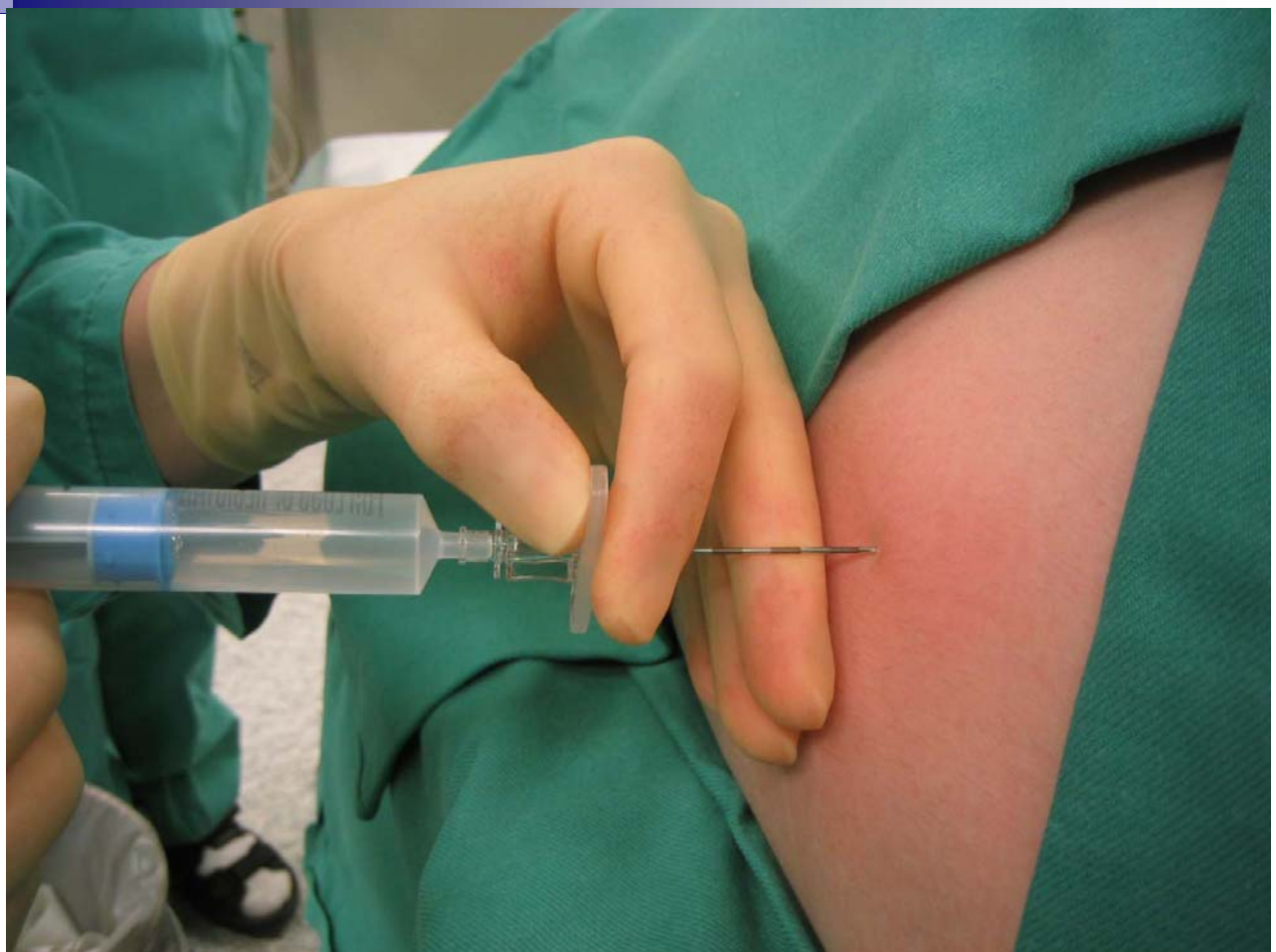


S.Fasting April 2007

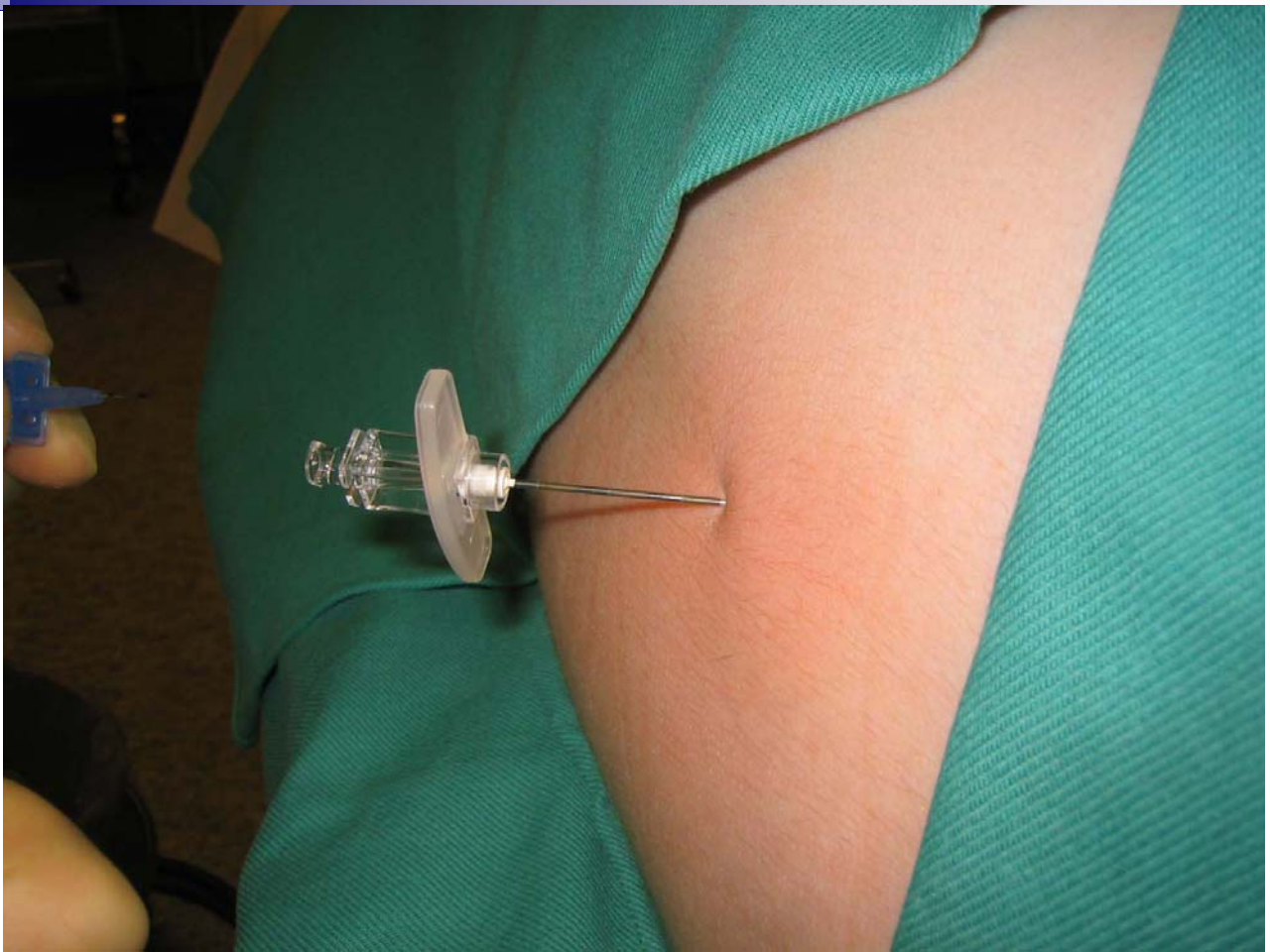




S.Fasting April 2007



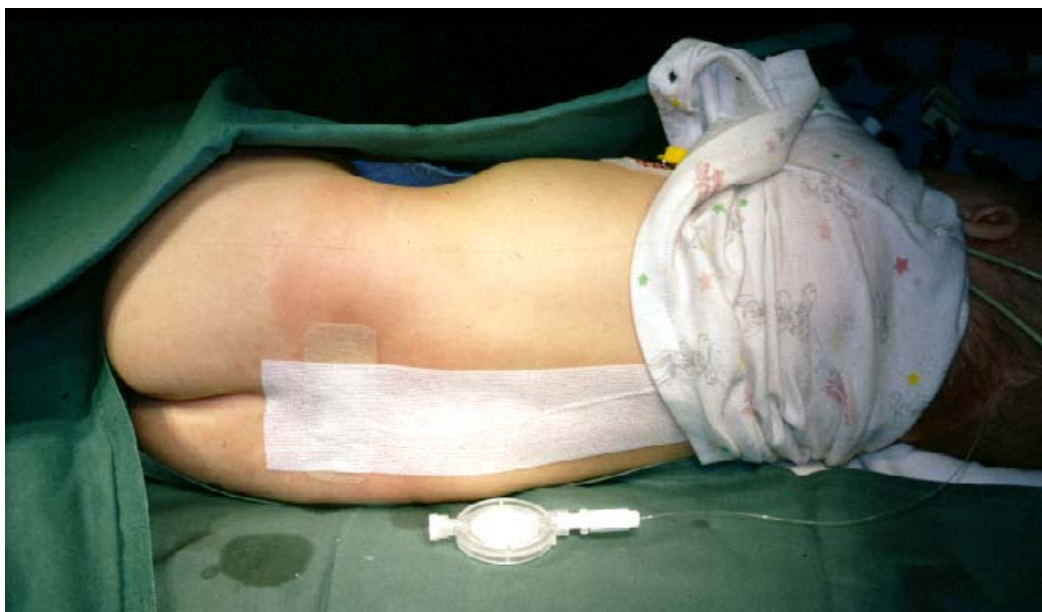S.Fasting April 2007



S.Fasting April 2007

51

Klar til bruk....



S.Fasting April 2007

52

# Thoracal epidural

- Risk - Benefit ? – på sovende pasient....
- Strenge indikasjoner
  - Thoracotomier
  - Traktbryst
  - Høye laparatomier hos utvalgte pas
- Erfaring med lumbal epidural på barn
- Ikke alle leger på avdelingen....
- Engasjement og oppfølging

S.Fasting April 2007

53

## Komplikasjoner

- Nevrologiske
  - Spinalt kateter = uvant 'god' effekt
    - Analgesi
    - Motorikk
    - Sedasjon
  - Hematom – smerter i tillegg
- Sirkulatoriske
  - Svært lite uttalt hos barn – har andre årsaker
- Infeksjon - epiduralabsess
- Opioidbivirkninger

S.Fasting April 2007

54

## Forekomst av komplikasjoner

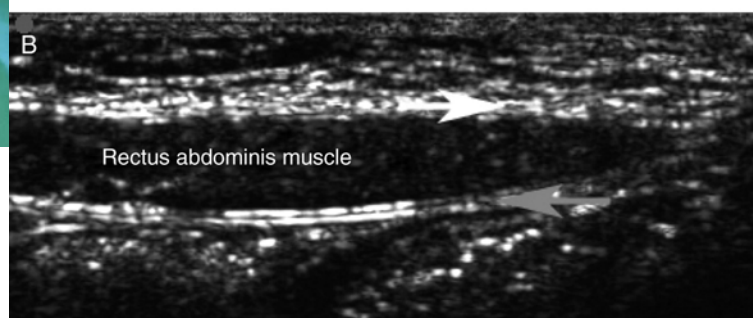
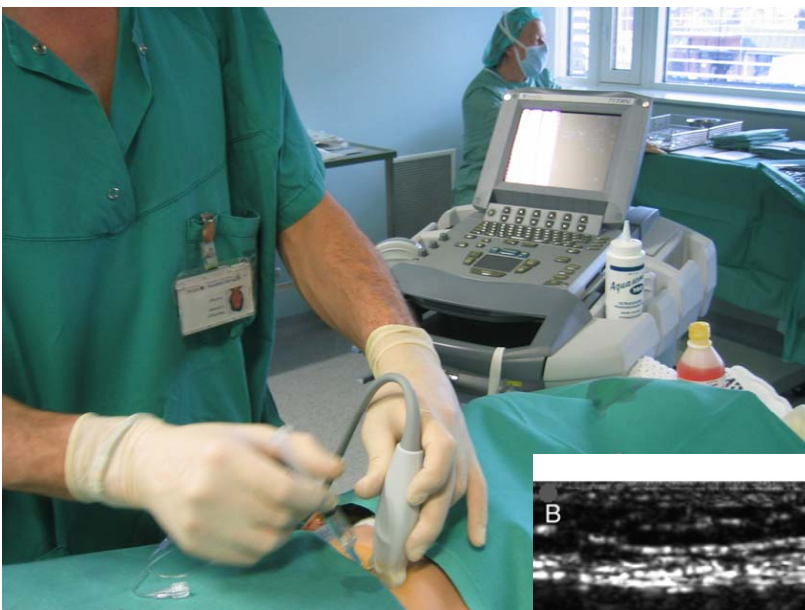
- Horlocker, Anesth Analg, 2003:1547-52
  - 4298 epiduraler på barn
  - Ingen nevrologiske problemer
- Jylli, Acta Anaesth Scand, 2002:654-9
  - 518 epiduraler på barn
  - Ingen alvorlige komplikasjoner

- Sviktende effekt hos 20 %
- Opioidrelaterte bivirkninger

S.Fasting April 2007

55

## Rectus blokade ultralydveiledet



S.Fasting April 2007

56

## Konklusjon:



- Skreddersydd narkose
- Strukturert smertebehandling videre

## Start med enkle blokader:

- Caudal epidural
- Ilioinguinalblokkade
- Penisblokk
- Lokal infiltrasjon
- Femoralisblokk
- Aksillær pleksus